

Operationsindikationen bei Hypophysenadenomen

Priv. Doz. DDr. Matthias Millesi

Universitätsklinik für Neurochirurgie

Ziel des Vortrags

Darstellung der wichtigsten **Operationsindikationen**

Differenzierung nach **Adenom-Subtyp**

Überblick über **chirurgische Optionen und Outcomes**

Grundlagen der Operationsindikationen

- **neuro-ophthalmologische Symptome**
- **Tumorwachstum / lokale Komplikationen**
- **Hormonelle Hypersekretion**

- Alter des Patienten
- Tumorgroße und Invasivität
- medikamentöse Therapieoptionen
- Patientenpräferenz

Absolute / Relative Indikationen

Absolute/Relative Indikationen

Absolute Indikationen

- Visusdefizit durch Chiasmakompression
- Hypophysenapoplex mit neurologischen Defiziten
- hormonproduzierende Adenome (meist)
- Liquorfistel

Relative Indikationen

- Tumorwachstum
- Hypophyseninsuffizienz
- drohende Chiasmakompression

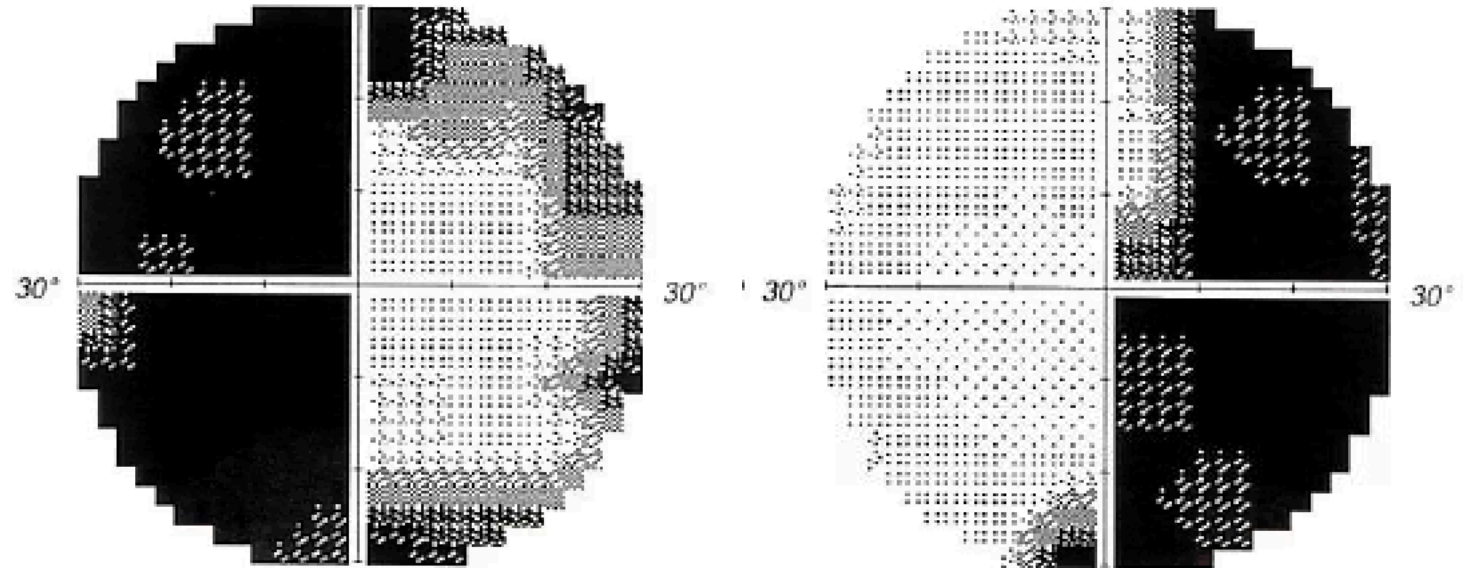
Neuroophthalmologische Indikationen

Neuroophthalmologische Indikationen

Häufigste klare OP-Indikation

Typische Symptome:

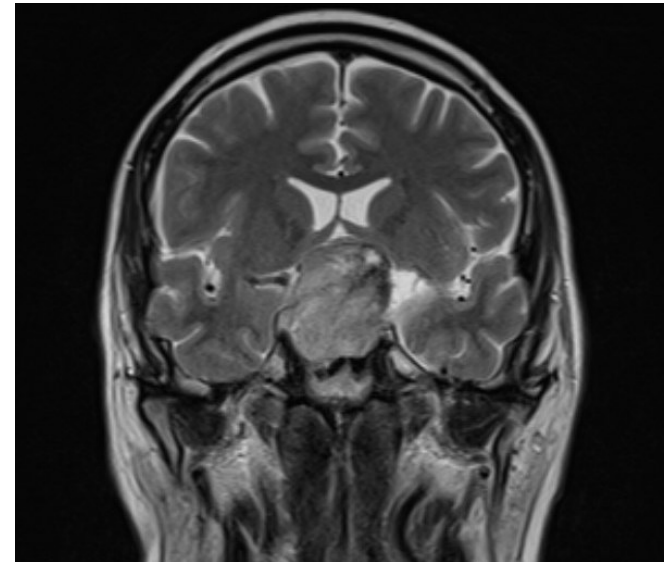
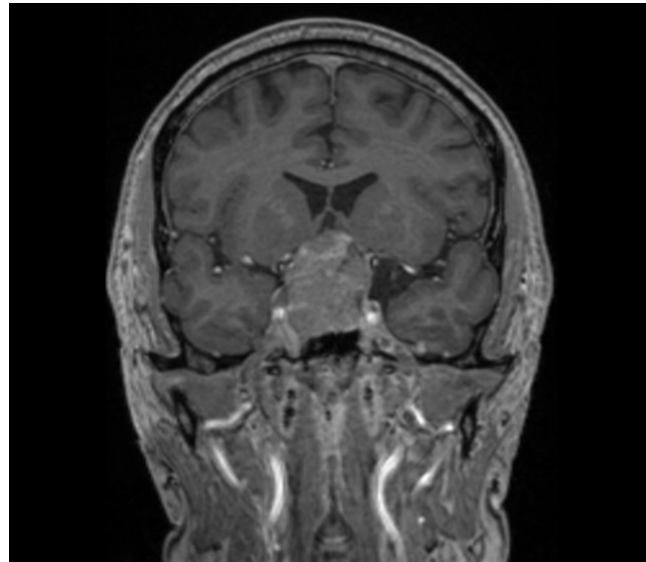
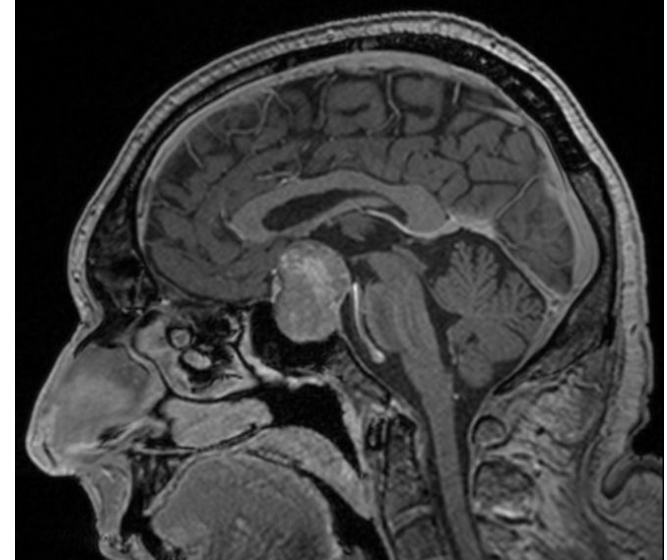
- bitemporale Hemianopsie
- Gesichtsfeldausfälle
- Visusminderung



Neuroophthalmologische Indikationen

Outcome

- Visusverbesserung bei **70-90 %**
- Gesichtsfeldverbesserung bei **60-80 %**



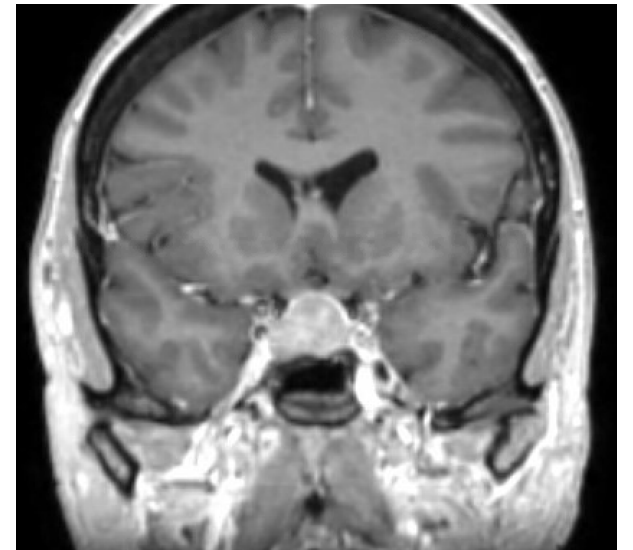
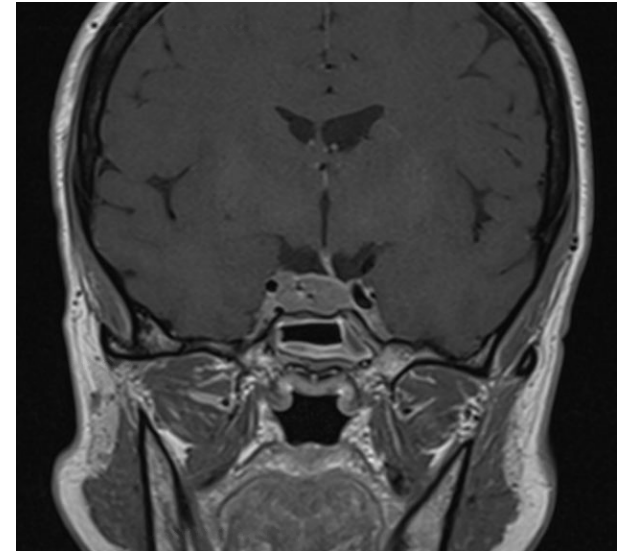
Tumorwachstum / lokale Komplikationen

Tumorwachstum / lokale Komplikationen

- symptomatischer Masseneffekt
- dokumentiertes Tumorwachstum

Sonderfall symptomatischer Masseneffekt:

- Hypophysenapoplex



Tumorwachstum / lokale Komplikationen

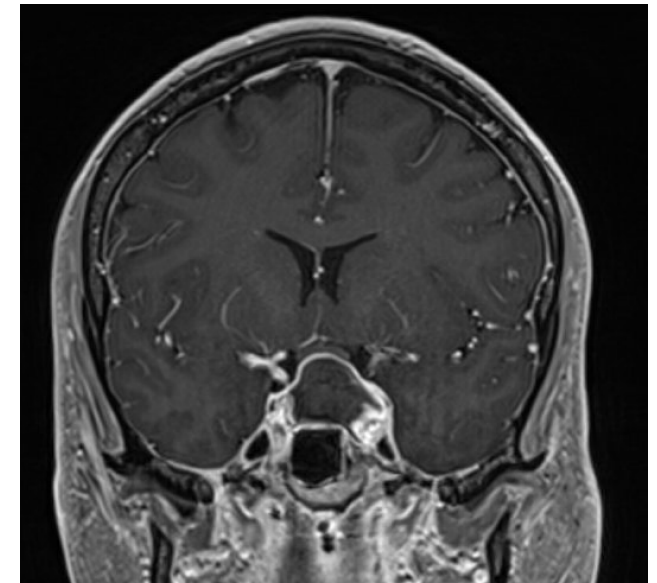
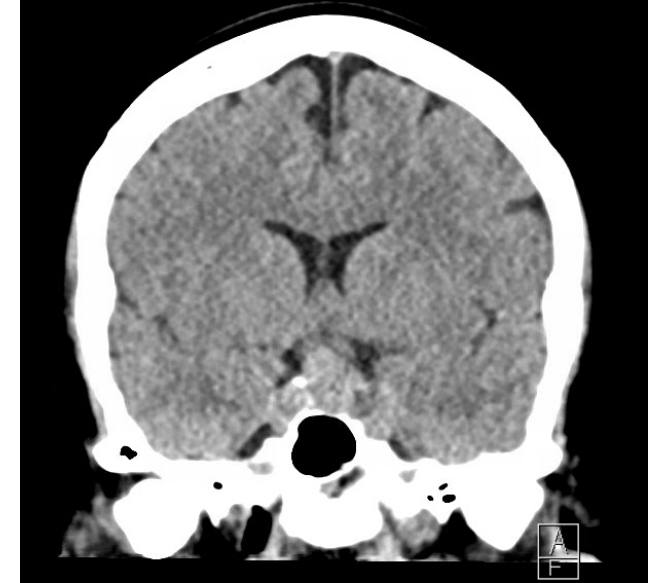
Sonderfall: Hypophysenapoplex

Symptome:

- plötzlich einsetzender Kopfschmerz
- Visusverlust
- Ophthalmoplegie

Therapie:

- Steroide
- ggf. **Notfalloperation**



Hormonelle Hypersekretion

Hormonelle Hypersekretion

Mb. Cushing (ACTH-produzierende Adenome)

Therapie der Wahl → transsphenoidale Adenomektomie

- kausale Therapie
- schnelle Kortisolnormalisierung

Erfolgsraten

- Remission:
- **70–90 % bei Mikroadenomen**
- Rezidiv:
- etwa **10–20 %**

Hormonelle Hypersekretion

Mb. Cushing (ACTH-produzierende Adenome)

Alternative bei Therapieversagen

- erneute Operation
- Radiotherapie
- medikamentöse Therapie
- bilaterale Adrenalektomie

Hormonelle Hypersekretion

Akromegalie (Wachstumshormon-produzierende Adenome)

Primärtherapie → transsphenoidale Operation (nahezu alle GH-produzierenden Adenome)

Ziele:

- Normalisierung von IGF-1
- Senkung von GH
- Tumorentfernung

Hormonelle Hypersekretion

Akromegalie (Wachstumshormon-produzierende Adenome)

Erfolgsraten Remission:

- Mikroadenome: **70–90 %**
- Makroadenome: **40–60 %**

Ausnahmen:

- hochinvasive Tumoren
- OP-Kontraindikationen

Hormonelle Hypersekretion

Prolaktinom (laktotropes Adenom)

Primärtherapie → Dopaminagonisten

z. B.

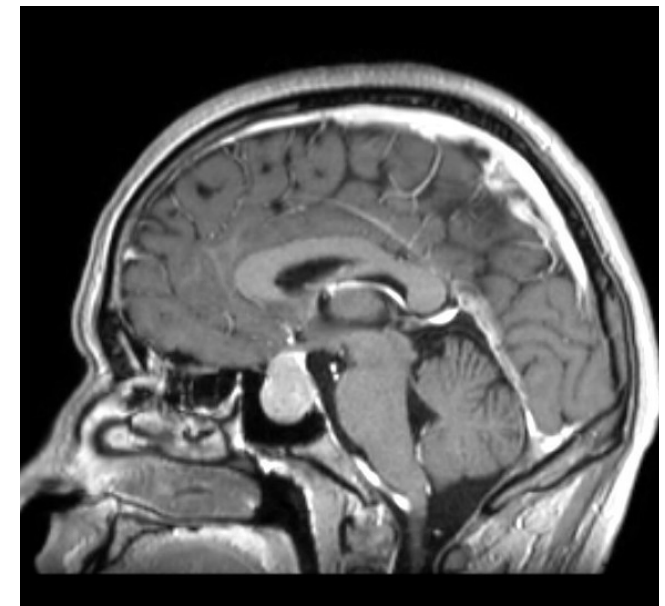
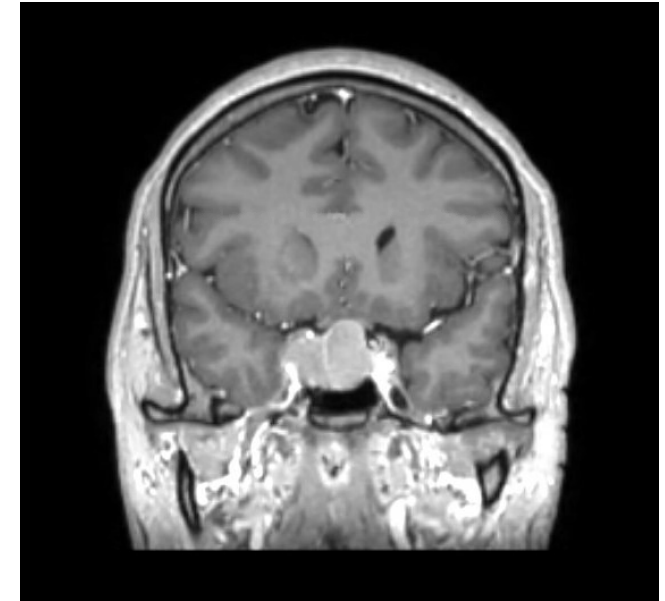
- Cabergolin
- Bromocriptin

Hormonelle Hypersekretion

Prolaktinom (laktotropes Adenom)

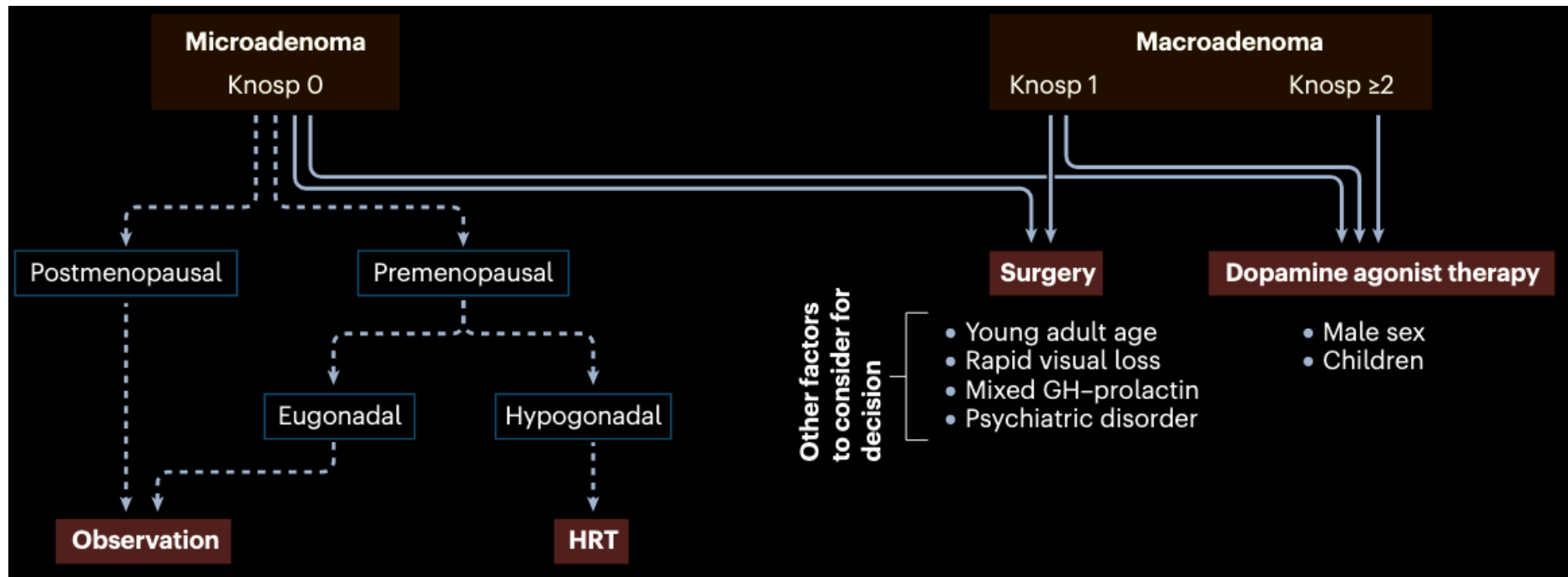
Operationsindikation nur bei:

- Medikamentenresistenz
- Medikamentenintoleranz
- rascher Visusverschlechterung
- Liquorfistel
- Patientenwunsch



Hormonelle Hypersekretion

Prolaktinom (laktotropes Adenom)



Hormonelle Hypersekretion

Prolaktinom (laktotropes Adenom)

Resultate bei Operation (erfahrenes Zentrum):

- 93% Remissionsrate bei Mikroprolaktinomen
- 75% Remissionsrate bei Makroprolaktinomen

- aber weitere Faktoren als Größe alleine wichtig für die Beratung

Hormonelle Hypersekretion

thyreotrope Adenome

Seltenste funktionelle Adenome (1-3%)

Oft invasives Wachstum

Chirurgische Resektion Therapie der ersten Wahl

Operationstechniken

Operationstechniken

- Endoskopisch transnasale (transsphenoidale) Operation
- Vorteile:
 - minimalinvasiv
 - bessere Visualisierung
 - geringere Morbidität
- Mikroskopisch transnasale (transsphenoidale) Operation
- Mikroskopisch transkranielle Operation
 - bei z.B. speziellen Indikationen

Komplikationen und Outcomes

Komplikationen und Outcomes

Häufige Komplikationen

- Diabetes insipidus
 - Hypophyseninsuffizienz
 - Liquorfistel
-
- Gesamtkomplikationsrate:
 - **<5–10 % in erfahrenen Zentren**

Komplikationen und Outcomes

Häufige Komplikationen

- Diabetes insipidus
 - **Hypophyseninsuffizienz**
 - Liquorfistel
-
- Gesamtkomplikationsrate:
 - **<5-10 % in erfahrenen Zentren**

Komplikationen und Outcomes

	unverändert	Besserung d. Funktion		Neues Defizit	
	n = 231	n=	%	n=	%
ACTH	93.5 %	8 /51	16 %	7 /180	4 %
TSH	96 %	5 /72	7 %	5 /158	3 %
LH/FSH	46 %	33 /155	21 %	4 /76	5 %
GH	92 %	9 /90	10 %	8 /141	6 %
Posterior lobe	97 %	0 /8	0 %	9 /223	4 %

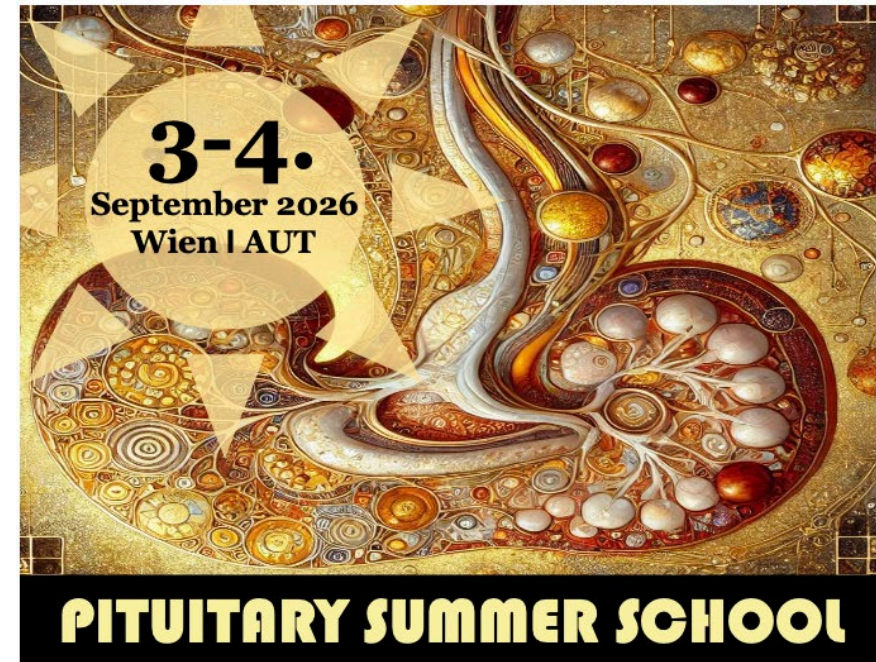Komplikationen und Outcome

Seltene Komplikationen

- Karotisverletzung
- Meningitis
- Sehverlust

Fazit / Take Home Messages

- wichtigste OP-Indikation:
Visusdefizit
- Hypophysenapoplex kann
neurochirurgischer Notfall sein
- hormonaktive Adenome meist primär
chirurgisch
- Prolaktinome “primär medikamentös”
- Therapieentscheidung
interdisziplinär



Klinische Fortbildung mit Schwerpunkt auf fallbasierter Diagnostik und Therapie sellärer Pathologien

Organisatoren: Matthias Millesi, Johannes Herta, Peter Wolf, Greisa Vila & Christian Matula

Ort: Billrothhaus, Frankgasse 8, 1090 Wien

Anmeldung zur Veranstaltung **kostenfrei** unter:
pituitary@meduniwien.ac.at



Literatur

- Micko ASG. et al, Endoscopic Transsphenoidal Surgery of Microprolactinomas: A Reappraisal of Cure Rate Based on Radiological Criteria, Neurosurgery, 2019
- Hosmann A. et al, Multiple Pituitary Apoplexy-Cavernous Sinus Invasion as Major Risk Factor for Recurrent Hemorrhage, World Neurosurg, 2019
- Fleseriu M. et al, Consensus on diagnosis and management of Cushing's disease: a guideline update, Lancet Diabetes Endocrinol, 2021
- Fleseriu M. et al, A Pituitary Society update to acromegaly management guidelines, Pituitary, 2021
- Lillehai KO. et al, Congress of Neurological Surgeons Systematic Review and Evidence-Based Guidelines for the Role of Surgery for Patients With Functioning Pituitary Adenomas, Neurosurgery, 2025
- Petersenn S. et al, Diagnosis and management of prolactin-secreting pituitary adenomas: a Pituitary Society international Consensus Statement, Nat Rev Endocrinol, 2023
- Buchfelder M. et al, The optimal surgical techniques for pituitary tumors, Best Pract Res Clin Endocrinol Metab, 2019
- Fatemi N. et al, Pituitary hormonal loss and recovery after transsphenoidal adenoma removal, Neurosurgery 2008
- De Angelis M. et al, Thyrotropin pituitary adenomas, World Neurosurg, 2014